

ASL RMH Dip. D'Emergenza

Resp. Dr. M. Capogrossi

UO Compl. Anestesia Rianimazione

e Terapia del dolore

Ospedali Genzano Albano

Resp. Dr. G.F. De Angelis

UOD Terapia del Dolore

e Cure Palliative

ASL RMH

Resp. Dr E. Mazzetti

UO Terapia del Dolore e Cure Palliative

Osp. Genzano

Ambulatorio Cefalee e Dolore Neuropatico (Centro Cefalee)

Resp. Dr F.M. Andreozzi

Linee Guida per le crisi cefalalgiche acute in PS e protocolli diagnostico terapeutici.

**Progetto "A.DE.C.U."
(Algoritmo Decisionale Cefalee d'Urgenza)**

Nell'esame del paziente acuto con crisi cefalalgica è necessario innanzi tutto distinguere un attacco cefalalgico **potenzialmente pericoloso** poiché sintomo di altra patologia di urgenza/emergenza, da un attacco cefalalgico segno di lesione occupante spazio, infine da un attacco di cefalea primitiva.

Segni di allarme in un paziente acuto con cefalea

- 1) **La prima cefalea o un "nuovo" tipo di cefalea grave.***
- 2) **Una cefalea che sta cambiando di natura o gravità.****
- 3) **Una cefalea progressivamente ingravescente nel giro di giorni/settimane.**
- 4) **Cefalea associata a febbre, con nausea vomito; oppure associata a vomito incoercibile a getto (con o senza nausea); o associata altre patologie sistemiche (es. crisi ipertensiva).**
- 5) **Cefalea scatenata da sforzi fisici, attività sessuale, chinarsi ecc.*****
- 6) **Cefalea con associati sintomi neurologici quali emisindrome sensoriale; emiparesi; afasia; anomalie III IV VI, VII, VIII, XI, atassia, aprassia, sonnolenza, compromissione funzioni intellettive superiori, modificazione della personalità.**

NB: * primo episodio Emicranico o di Cefalea intensa importante in bambino, anziano o adulto a rischio (emorragia stroke) NON cefalalgico. Oppure un cefalalgico conosciuto o diagnosticato che presenti al momento sintomi intensi e diversi per qualità durata intensità corredo sintomatologico d'accompagnamento rispetto al solito.

** Es. un'Emicrania che duri più del solito e che si presenti al momento come Emicrania Emiplegica non avendone mai avuto in precedenza le caratteristiche.

*** Gli sforzi anche non intensi devono scatenare l'attacco per essere un segno d'allarme. E' invece abbastanza diffuso che in un'Emicrania già in atto uno sforzo intenso la peggiori.

Diagnosi differenziali da fare:

- 1) Emorragia subaracnoidea
 - 2) Ematomi del parenchima e delle meningi
 - 3) Meningiti e Meningo Encefaliti
 - 4) Stroke
 - 5) Infarto Eemicranico ed Eemicrania protratta.
 - 6) Trombosi delle vene cerebrali e del seno cavernoso.
 - 7) Glaucoma acuto.
 - 8) Lesioni occupanti spazio.
 - 9) Ipertensioni endocraniche tossiche metaboliche da farmaci.
 - 10) Altre patologie non di emergenza con cefalea sintomo.
- A) Nell'accurata raccolta anamnestica, soffermarsi dunque nel cercare di capire se il dolore è "nuovo" e quali sono le sue caratteristiche (Pulsante, martellante; oppure esplosivo; oppure compressivo, gravativo, "che rode"; oppure lancinante, a scossa, a sferzata, a fitta, che punge che penetra) se si è già in cura e che farmaci si prendono.
- B) Se presente Aura o più frequentemente l'Aura è già passata ricordare che la forma tipica corrisponde ad un alone periferico di scotoma con immagini positive tipicamente scintillanti, spettri di fortificazione ossia una tipica linea zig zagante o merlata appunto come le fortificazioni medioevali. La presenza di uno scotoma negativo o amaurosi centrale o alone colorato attorno agli oggetti è invece tipico del glaucoma acuto. Le emianopsie invece segno di compressione chiasmatica o del tratto ottico.
- C) Nell'EO oltre all'esame generale soffermarsi nell'EO Neurologico (osservare specialmente i disturbi elencati al punto 6 dei segni di allarme), ricercare sempre i segni di irritabilità meningea (rigidità nucale, segno di Kernig, segno di Brudzinski, sensibilità dei bulbi oculari).

Protocollo per la scelta decisionale di diagnostiche strumentali

- I) Presenza di segni di allarme dal 4 al 6 → TC d'urgenza senza m.d.c. N.B. : nel sospetto di meningiti o meningoencefaliti procedere a prelievo del liquor **solo dopo TC oppure dopo controllo del fondo oculare ed esclusione di papilledema** (in caso di ipertensione endocranica è sempre possibile altrimenti l'ernia cerebrale sopra o sotto tentoriale!).
Sulla guida del referto TC procedere secondo la diagnosi fatta.
Se TC negativa osservazione e terapia per 24h con eventualmente controllo TC (senza e con mdc) al persistere dei sintomi.
Escluse anche le patologie 4;6;8 dimissione con richiesta RM cranio con mdc ed invio all'Ambulatorio Cefalee.
- II) Presenza segno di allarme 3 → (sarebbe il candidato alla RM d'urgenza ma nell'impossibilità tecnica di avere questo esame, eseguire i passaggi al punto I e programmare al più presto una RM con mdc) se positiva per lesione occupante spazio invio al neurochirurgo altrimenti all'Ambulatorio Cefalee.
- III) Presenza segni di allarme 1,2 → Osservazione e terapia. Se appaiono le altre condizioni di rischio oppure terapia poco o non efficace → TC cranio d'urgenza senza mdc e quindi stessa procedura al punto I.
Altrimenti richiesta RM cranio ed invio all'Ambulatorio Cefalee.

Protocollo Terapeutico per le crisi Cefalalgiche Acute

La strategia terapeutica varia a seconda la classe di Cefalee Primitive si tratti, ed a seconda si siano già assunti farmaci e quali.

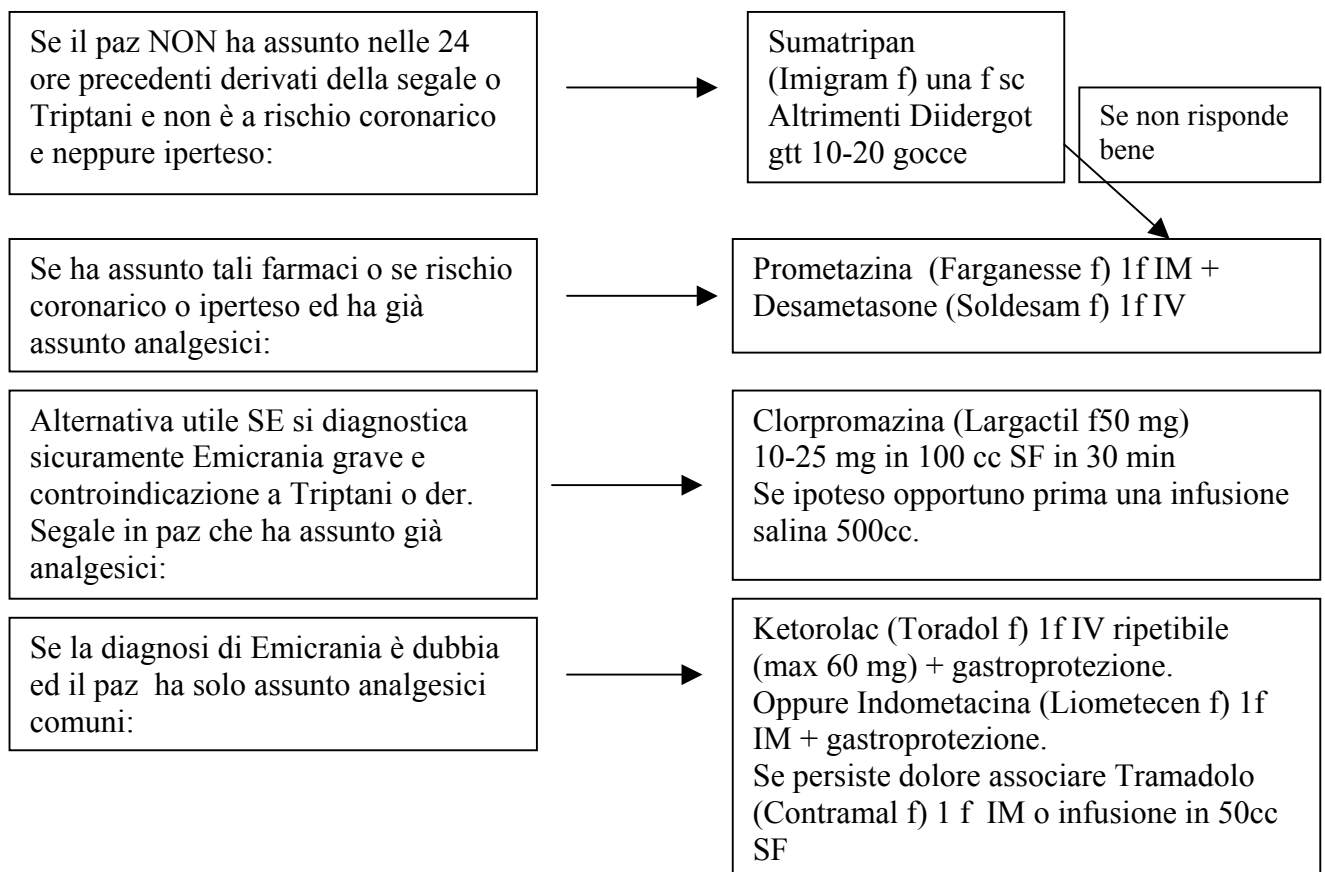
Criteri diagnostici semplificati:

Emicranie acute e protratte: Cefalea di durata tra le 4 e le 72 ore (2-48 nei bambini), precedute o meno da Aura tipica (visiva, ma anche lievi deficit di forza o disestesie al braccio raramente braccio e gamba); spesso (ma non sempre) unilaterale, pulsante, intensa, aggravata da sforzi (ma non sempre e non causata da sforzi), con nausea e/o vomito e/o fotofobia e/o fonofobia.

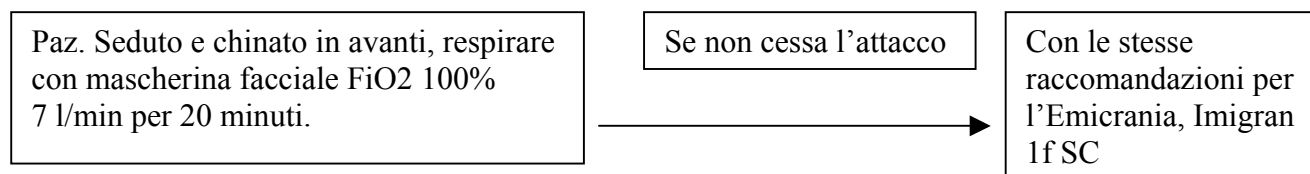
Cefalea a Grappolo: Drammatica, unilaterale, orbitaria e sovraorbitaria e/o temporale, durata da 15 a 180 minuti (senza trattamento) tale “picco” può essere isolato o ripresentarsi a distanza in “grappoli” multipli (frequenze dei picchi da uno ogni due giorni a 8 al giorno). Si associa ad almeno uno dei seguenti segni: iniezione congiuntivale, lacrimazione, ostruzione nasale, rinorrea, sudorazione facciale, miosi, ptosi palpebrale, edema palpebrale.

Cefalea Tipo Tensivo: Dura da 30 min. a 7 giorni anche più nella forma cronica. Almeno due delle seguenti caratteristiche: dolore costrittivo gravativo compressivo; intensità media (difficilmente valutabile per la forte componente psicologica emotiva); bilaterale; non aggravata da attività fisica. Sempre non vomito, può essere presente nausea; possono presentarsi ma non insieme foto e fonofobia.

Terapia dell'Attacco Emicranico al PS:



Terapia dell'attacco di Cefalea a Grappolo al PS:



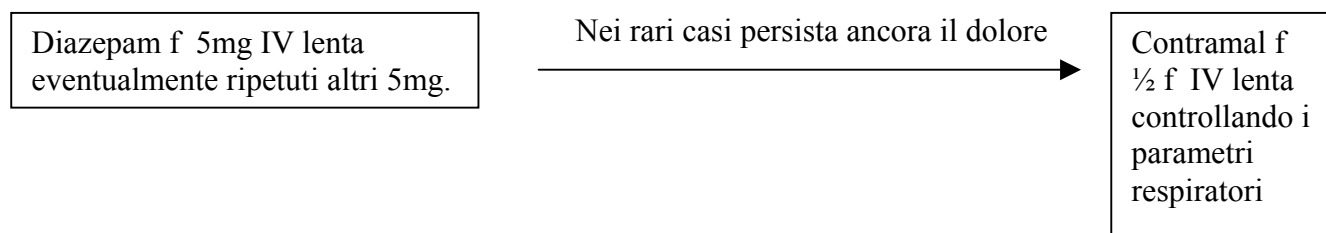
Altrimenti se non disponibile il sumatripan o controindicato: SoluMedrol 2g inf venosa in 100cc SF in 20 min + gastroprotezione.

Se si presentano ancora picchi → Farganesse 1f IM ed eventualmente nei casi drammatici sotto strettissimo controllo del respiro si può anche aggiungere ½ f IV lenta di Contramal.

Terapia dell'attacco di Cefalea Tipo Tensivo e Cefalea Cronica Quotidiana:

Sono le forme di gran lunga più diffuse in PS.

Hanno di solito una grossissima componente psicodinamica.



Risolve le crisi, oltre alla richiesta esami radiologici se indicata dal protocollo, tenendo presente che il 60% delle crisi si ripete entro le 48 ore, prescrivere:

Per le Emicranie: se non esistono controindicazioni, un triptano → (Zomitriptan [Zomig], rizatriptan [Maxalt PPD10], Eletriptan [Relpax], Almotriptan [Almotrex]. Da assumere ai primi sintomi dell'attacco, possibilmente prima dell'insorgere della nausea, ed invio all'Ambulatorio Cefalee, poiché il Triptano è corretto assumerlo non più di 4 volte al mese.

Se invece sono controindicati i triptani, allora un FANS (il Naprossene 500 mg è molto utile, o FANS in equipotenza) con le stesse modalità.

Per le Cefalee a Grappolo: se non esistono controindicazioni, Verapamil (Isoptin cp 40 mg) 1x2 tutti i giorni, almeno fino alla visita in ambulatorio. Se il paz già è sotto verapamil aggiungere Prednisone (Deltacortene cp 5 mg) una compressa die. Se già in questa associazione aggiungere diidroergotamina (Diidergot gtt) X gtt al giorno fino alla visita in Ambulatorio. Il tutto ovviamente se non esistono controindicazioni.

Per le Cefalee Tipo Tensivo: Se si tratta di un solo attacco anche protratto, e la frequenza degli attacchi è inferiore ai 4/mese, consigliare un FANS da assumersi ai primi sintomi di attacco.

Altrimenti → Coclobenzapirina (Flexiban cps) una compressa die, la sera almeno fino alla visita in Ambulatorio.

Bibliografia

Ad hoc Committee IHS: Headache Classification, Classificazione e Criteri Diagnostici delle Cefalee e dei Dolori Facciali 1988

Gallai et Al: Linee Guida terapeutiche dell'Emicrania in "Atti del Corso di Aggiornamento Nazionale Società Italiana per lo Studio delle Cefalee" Caserta 1998

Pini: Linee Guida nelle Cefalee Tipo Tensivo in "Atti del Corso di Aggiornamento Nazionale SISC" Caserta 1998

Merskey Bogduk: Task Force on Taxonomy of International Association for the Study of Pain. Classification of Cronic Pain- Description of Cronic Pain Syndroms. Seattle IASP press 1994

American Headache Association: Linee Guida 2000 per i disturbi cefalalgici ed it 2001

Maizels M. : Health resource utilization of the emergency department headache. Headache. 2002 sep;42(8):747-53.

Bigal ME, Bordini CA et al: Intravenous Chlorpromazine in the emergency department treatment of migraines: a randomized controlled trial. J Emerg Med. 2002 Aug;23(2):141-8

Halpern MT Lipton RB et al: Cost and outcomes of early venous deleyed migraine treatment with sumatripan. Headache 2002 nov-dec; 42(10): 618-23.

Diamond ML : Emergency Room Treatment of Migraine Headache. Curr. Treat Options neurol. 2002 Sep; 4(5):351-356

Davenport R: Acute Headache in emergency department. J. Neurol. Neurosurg Psychiatry. 2002 jun:72 suppl 2:ii33-ii37

Acute treatment of Migraine and the role of Triptans. Curr neurol Neurosci Rep. 2001 Mar;1(2):125-32

Vinson DR: Treatment patterns of isolated benign headache in US emergency departments. Ann Emerg Med 2002 Mar;39(3):215-22